


ID QUIZ: SHORT CASES DISCUSSION

Prof. Kulkanya Chokephaibulkit
Asst. prof. Detchvijitr Suwanpakdee



Case 1 เด็กชายอายุ 13 ปี แข็งแรงดีมาตลอด

CC อ่อนเพลีย 1 วัน PTA

PI

- 7 วัน PTA รับวัคซีนไฟเซอร์เข็มแรกจากนั้นมีไข้ อ่อนเพลีย 2 วัน จากนั้นมีอาการปวดหัว ไอ อ่อนเพลีย ยังคงมีไข้เล็กน้อย
- 1 วัน PTA อ่อนเพลีย กินได้น้อย คลื่นไส้ ปวดท้อง

PH

- ไม่มีโรคประจำตัว
- ปฏิเสธประวัติสัมผัสโควิด
- ปรกติเล่นฟุตบอลจนกระทั่งช่วงที่มาป่วยนี้



Family history

พี่น้อง 2 คน ผู้ป่วยเป็นบุตรชายคนเล็ก พี่ชายอายุ 25 ปี

อยู่บ้านทาวน์เฮาส์ ละแวกบ้านมีคนป่วยเป็นโควิด

ไม่มีใครในบ้านป่วยเป็นโควิดหรือมี URI symptoms

พี่ชายมีประวัติสัมผัสผู้ป่วยโควิดที่ทำงานที่เดียวกัน เมื่อ 3 สัปดาห์ที่ผ่านมา
ได้ตรวจ ATK negative

ปฏิเสธประวัติคนในครอบครัวเสียชีวิตด้วยโรคหัวใจ



Physical examination

V/S : BP 57/34 mmHg, RR 40/min, SpO2 97% room air หลัง fluid resuscitate BT 37.1°C, HR 110/min, BP 55/35 mmHg, RR 30 min, SpO2 97% (ET-Tube)

GA : Look pale, inactive, lethargic

HEENT : Normal, no conjunctivitis

CVS : Normal S1S2, no murmur, cap. refill > 3 sec, pulse 1+ and regular

Chest : Clear and equal breath sound

Abdomen : Liver and spleen just palpated

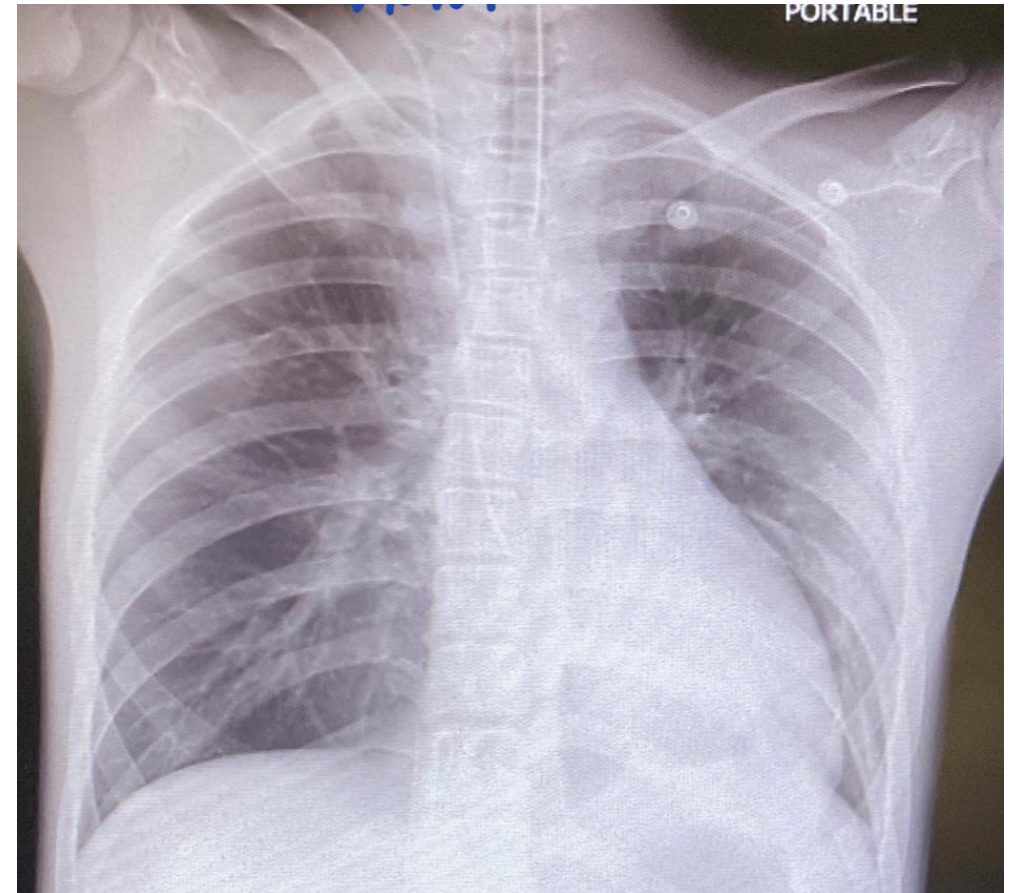
Skin : No rash, no petechiae, no desquamation, no edema



Investigations

CBC	
Hb (g/dl)	9.9
Hct (%)	28
MCV (fl)	83.3
WBC (cells/mm ³)	9,870
Neutrophil (%)	89
Lymphocyte (%)	3.8
Monocyte (%)	1.9
Eosinophil (%)	1
Basophil (%)	0
Platelet (cells/mm ³)	97,000
Hemoculture	No growth

Blood chemistry	
BUN (mg/dl)	68.38
Cr (mg/dl)	4.06
Na (mmol/L)	124
K (mmol/L)	4
Cl (mmol/L)	88
HCO ₃ (mmol/L)	12
TB (mg/dl)	0.95
DB (mg/dl)	0.57
AST (U/L)	1233
ALT (U/L)	846
ALP (U/L)	81
Globulin (mg/dl)	3.3
Albumin (mg/dl)	3



CRP (mg/L)	68.38
Procalcitonin (ng/ml)	17.9

