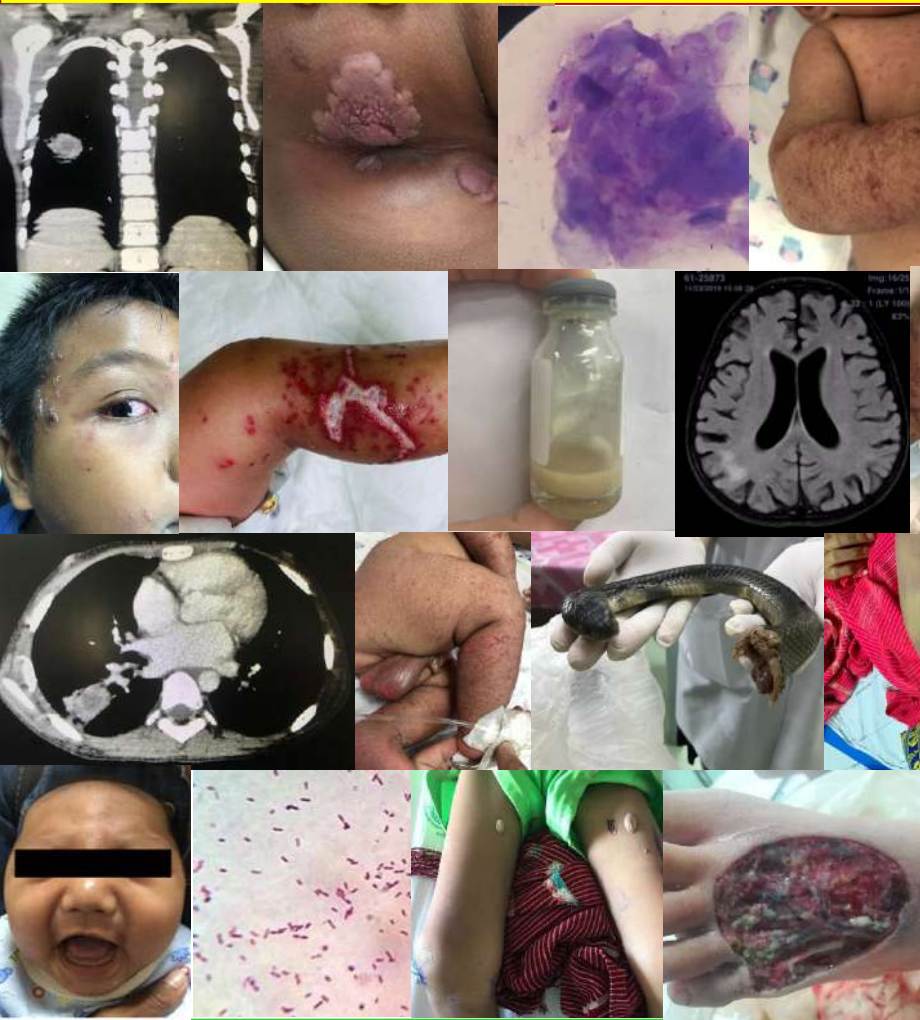

ID Quiz I: Photo Quiz: in Pediatric Infectious Disease 2020



นพ.ทรงเกียรติ อุดมพรวัฒน์
โรงพยาบาลพุทธชินราช พิษณุโลก

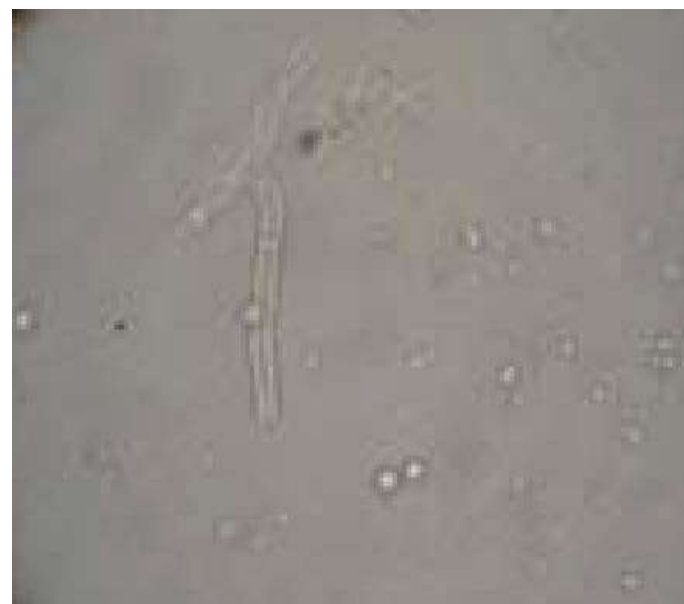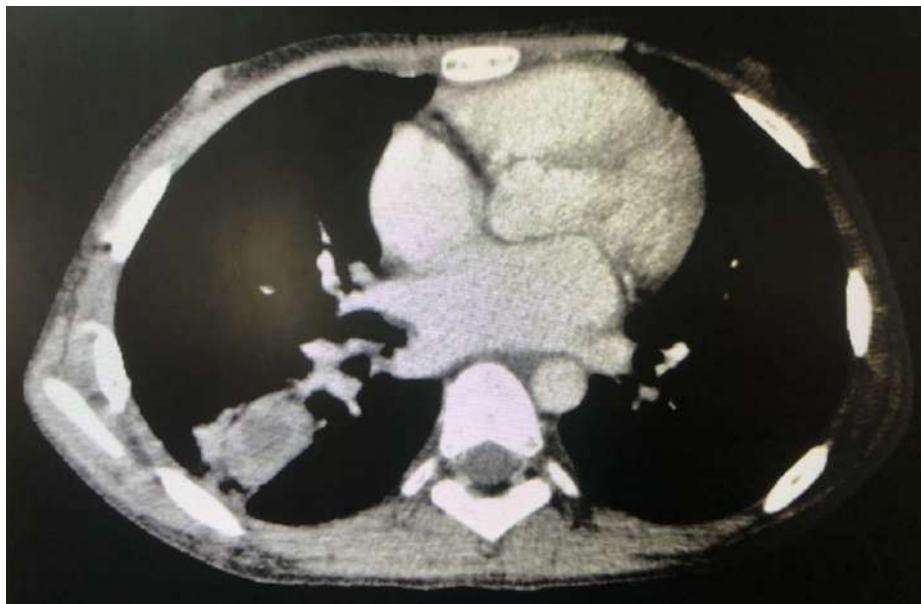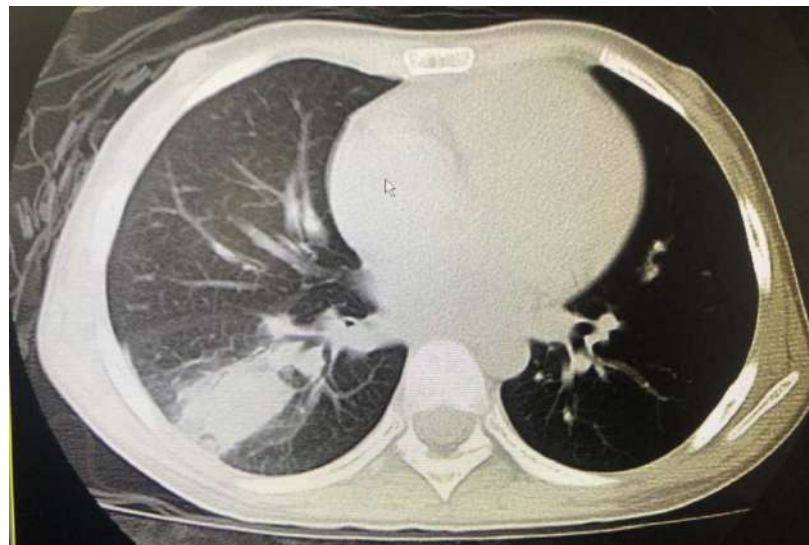
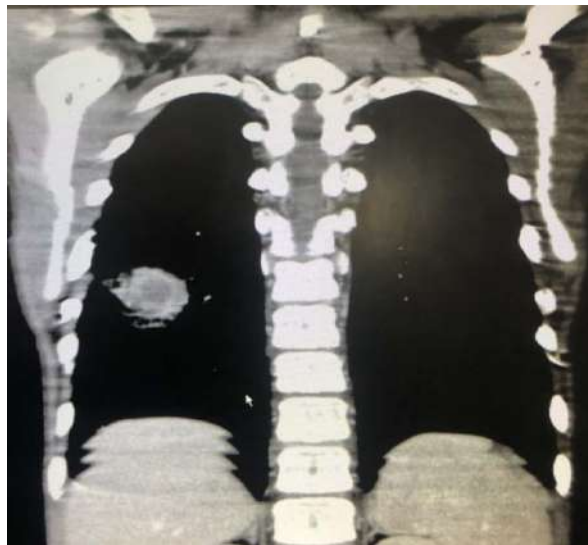**ID Quiz I:
Photo Quiz:
in Pediatric
Infectious
Disease
2020**

**นพ.ทรงเกียรติ
อุดมพรวัฒน์**



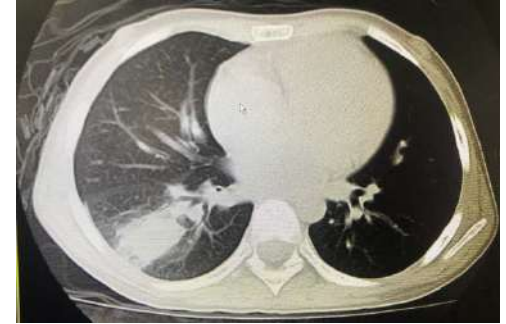
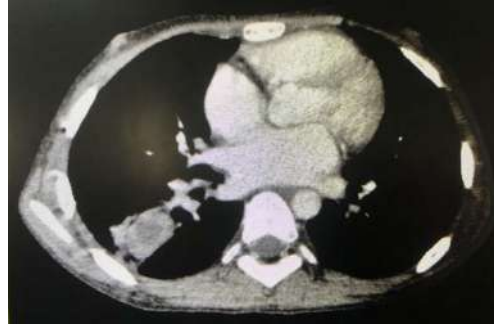
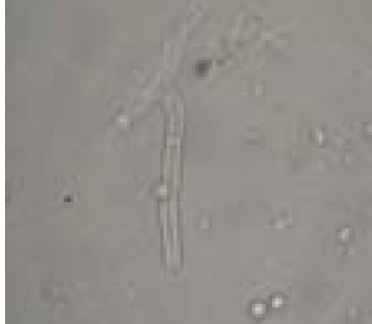
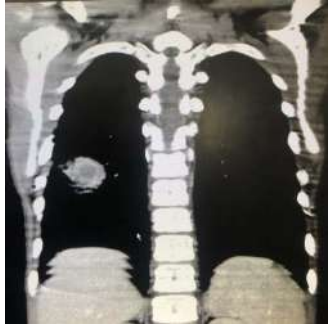1. เด็กไทย 2 ปี ALL รับประทานยาเคมีบำบัด **ไข้สูง 10 วัน** ได้ยา meropenem และ vancomycin Hct 24%, **WBC 450 cells/mm³** (N 5%,L85%,Band10%), **plt 56,000**



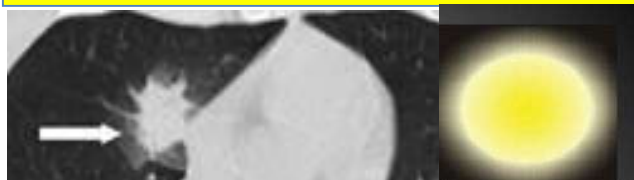

1. เด็กไทย 2 ปี ALL รับยาเคมีบำบัด ไข้สูง 10 วัน ได้ยา meropenem และ vancomycin Hct 24%, WBC 450 cells/mm³ (N 5%,L85%,Band10%), plt 56,000



	เชื้อ	การรักษา
ก.	<i>Aspergillus spp.</i>	Voriconazole
ข.	<i>Aspergillus spp.</i>	Echinocandin
ค.	Mucormycosis	Liposomal AmphotericinB
ง.	Mucormycosis	Posaconazole
จ.	<i>Cryptococcus neoforman</i>	AmphotericinB + Fluconazole

Invasive Pulmonary Aspergillosis (IPA)



Halo sign (HS) 1985
Day 0-10

Invasive aspergillosis

Mucormycosis

Pulmonary candidiasis

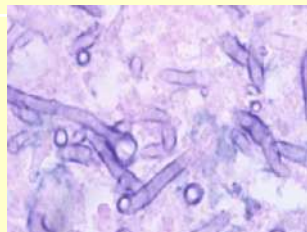
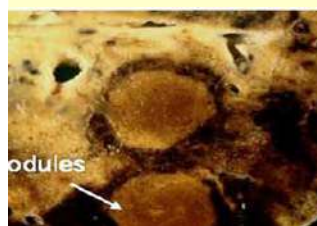
Cryptococcosis

Coccidioidomycosis

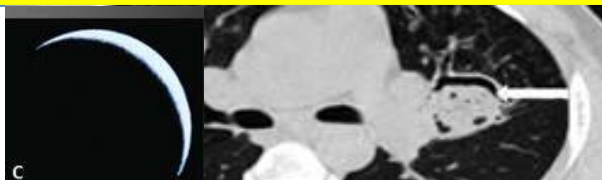
Phaeohyphomycosis

- Ground glass surrounding mass

- Days 0, 3, 7, 14
96%, 68%, 22%, 19%



dichotomous branching
septate hyphae



Air-crescent/Cap sign
Day 10-20

Herpes simplex virus

Varicella-zoster virus

Respiratory syncytial virus

Cytomegalovirus

Myxovirus (including Influenza A)

Bacterial infections

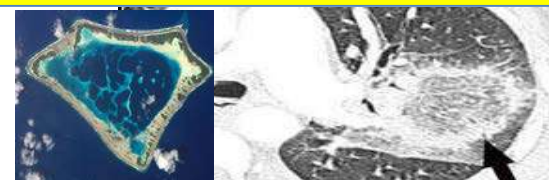
Recovery of neutrophils
Necrosis of nodule

Ix: Galactomannan

Serum > 0.5

BAL > 1.0

Rx Voriconazole



Reverse-halo sign
Or Atoll sign

Mucormycosis^a

Invasive aspergillosis

Paracoccidioidomycosis

Bacterial infections

Slow-resolving pneumococcal pneumonia

Chlamydia psittaci

Legionella pneumophila

Mycobacterial infections

Ring of consolidation surrounding a center of ground-glass opacities

Rx Lipid AmphoB