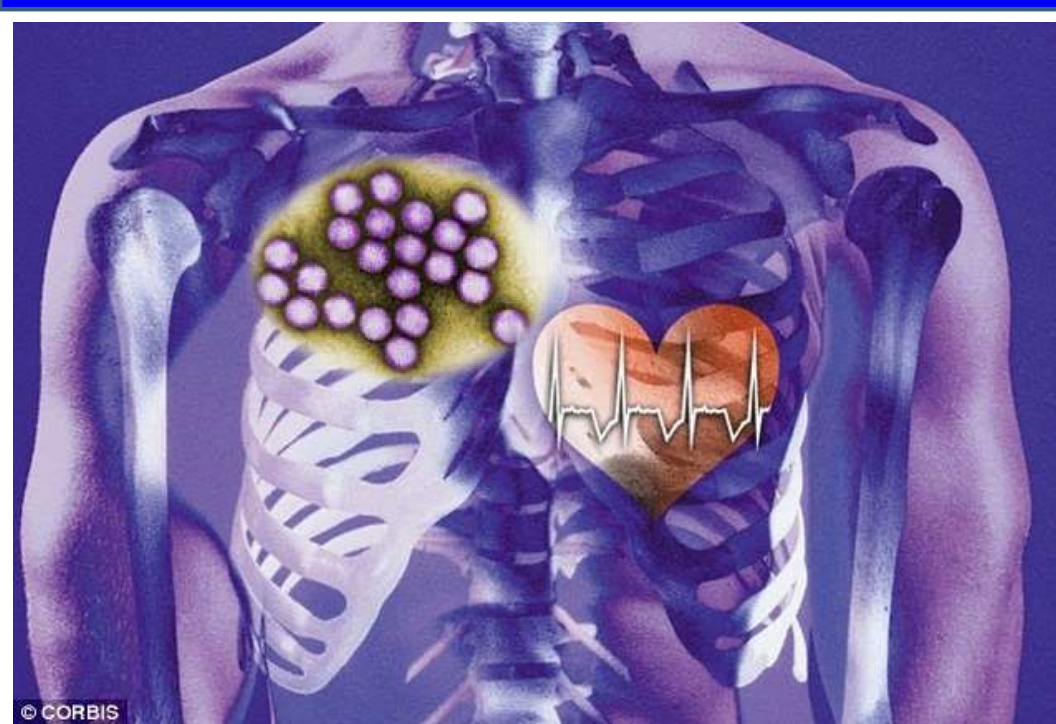


Management of Life Threatening Infection



ผู้ดำเนินการอภิปราย
อ.วีระชัย วัฒนวีระเดช
วิทยากร
อ.ชนเมธ เตชะแสนศิริ
อ.วารุณี พรรณพานิช
อ. ดุสิต สถาवर

30 Apr 2016

Case

■ Patient profile

เด็กหญิงไทย อายุ 3 ปี 9 เดือน
ภูมิลำเนา กทม.

■ Chief complaint

ไข้มา 1 สัปดาห์

Present Illness

- Known case PNET at perineum and bladder
วินิจฉัยเมื่อ 3 เดือนก่อน ได้รับยาเคมีบำบัดอยู่ ล่าสุด
เมื่อ 11 วันก่อนได้ vincristine, cyclophosphamide
และ doxorubicin
- 1 สัปดาห์ก่อนมีอาการ ไข้สูง ไอ น้ำมูก บ่นเจ็บหูขวา
ไม่ได้ไปรักษาที่ใดมาก่อน รับประทานอาหารได้
น้อยลงแต่ไม่ซึม อาการไม่ดีขึ้นจึงพามาโรงพยาบาล

Personal History

- ปฏิเสธแพ้ยาและอาหาร
- Vaccine ครบ เข็มสุดท้ายอายุ 2 ขวบ 6 เดือน
- พัฒนาการ พูดเป็นประโยค วาดวงกลม ใส่เสื้อขึ้นลง
บันไดเองได้
- อาหาร ข้าว 2-3 มื้อ เนื้อสัตว์บางวัน นม 1-2 กล่อง/
สัปดาห์

Physical Examination

■ Vital signs: T 39.5°C, PR 160/min, RR 24/min, BP 116/73 mmHg

■ BW 10.3 kg (<P3), Ht 91 cm (P3)

■ GA: A Thai girl, look fatigued

■ HEENT: markedly pale, no jaundice

Rt ear: pus in external auditory canal, erythematous TM,
no perforation

Lt ear: TM intact

■ Pharynx and tonsils: mildly injected