

Challenges in Diagnosis and Management of Childhood Tuberculosis (Part 1)

รศ.ดร.พญ.เพณณินาท์ โอเบอร์ดอร์เฟอร์

นพ.กฤษณะ คงถาวรสกุล

สาขาวิชาโรคติดเชื้อในเด็ก ภาควิชากุมารเวชศาสตร์

มหาวิทยาลัยเชียงใหม่

16 ก.พ. 2555

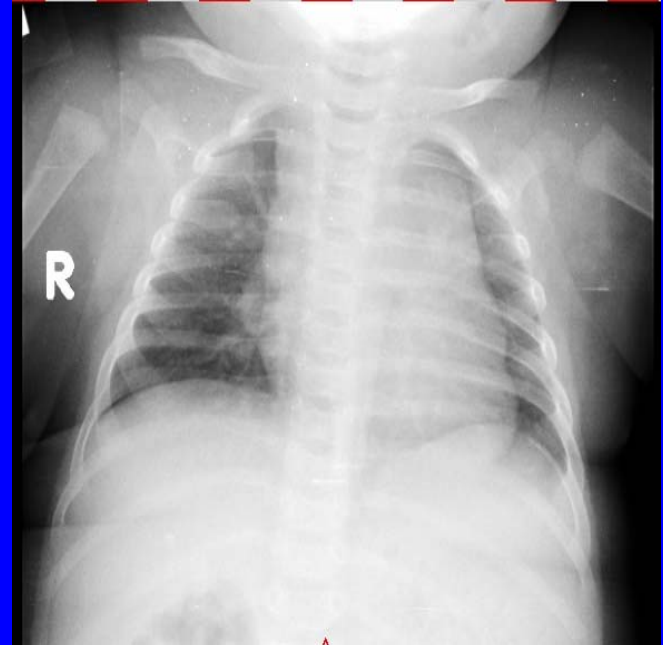
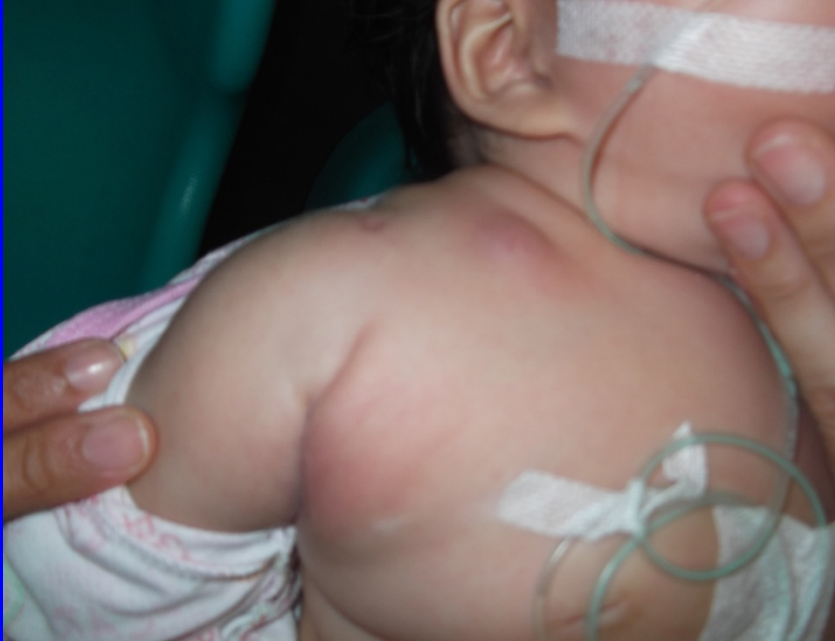Case 1

- ผู้ป่วย ทารกเพศหญิง คลอดครบกำหนด น้ำหนักแรกคลอด 3,000 กรัม ขณะอายุ 3 เดือน น้ำหนัก 7.3 กิโลกรัม มารดาพามาตรวจด้วยเรื่อง **คลำได้ก้อนที่รักแร้ข้างขวาโตขึ้น 2 สัปดาห์** ก่อนมาโรงพยาบาล ลักษณะเป็นก้อนแข็งผิวเรียบ ไม่มีบวมแดงหรือร้อนบริเวณก้อน กัดไม่เจ็บ ผู้ป่วยไม่มีไข้ ขยับแขนข้างขวาได้ตามปกติ ต่อมาไม่กี่วันเริ่มมีลักษณะบวมแดง ยังแข็ง ไม่ร้อน บริเวณผิวหนังและกัดไม่เจ็บ ผู้ป่วยไม่มีไข้

Case 1

นอกจากนี้ยังคลำได้ก้อนลักษณะเดียวกันบริเวณเหนือไห
ปลาร้าข้างขวา และบริเวณคอข้างขวา ค่อยไปทาง
ด้านหลัง มารดาพามาตรวจที่โรงพยาบาล ได้รับการ
วินิจฉัยว่าเป็นต่อมน้ำเหลืองอักเสบ ได้ยาปฏิชีวนะไป
รับประทานที่บ้าน 1 สัปดาห์ ต่อมน้ำเหลืองยังโตขึ้น
เรื่อย ๆ ผิวหนังบริเวณนั้นแดงขึ้น แต่ไม่ร้อน กดแล้ว
ไม่นิ่ม ผู้ป่วยไม่มีไข้เนื่องจากต่อมน้ำเหลืองที่คอโตขึ้น
ผู้ป่วยจึงถูกส่งไปแผนก หู คอ จมูก เพื่อประเมินการ
รักษาเพิ่มเติม

Case 1



DDx?, Investigation?

Case 1

- หลังจากไปพบแพทย์แผนกหู คอ จมูก ผู้ป่วยได้ทำการเจาะดูหนองจากบริเวณเหนือกระดูกไหปลาร้า ด้านขวามาส่งตรวจ ได้หนองสีขาวขุ่นปนเลือดปริมาณเล็กน้อย ส่งหนองไปย้อมสีทนกรด **Acid fast bacilli (AFB) stain** ย้อมติดสีแดงของเชื้อรูปแท่ง (**AFB : positive**) ทางแพทย์หูคอจมูกคิดถึง**วัณโรคต่อม** **น้ำเหลือง**จึงส่งต่อมารับการรักษาที่แผนกกุมารเวชศาสตร์
See classification (in book)